



Frenectomia lingual associado a fotobiomodulação em paciente autista: relato de caso

Lara Montagnini Amorim Brandão Benoliel ¹, Luciana Aleixo dos Santos de Melo ¹, Diana Fernandes de Melo.



<https://doi.org/10.36557/2009-3578.2025v11n2p5166-5181>

Artigo recebido em 16 de Agosto e publicado em 16 de Outubro de 2025

RELATO DE CASO

RESUMO

A anquiloglossia, também chamada de “língua presa”, é uma alteração congênita caracterizada pela inserção anômala do frênulo lingual, que limita a mobilidade da língua e pode comprometer funções orais como sucção, deglutição, mastigação e fala. Em crianças com Transtorno do Espectro Autista (TEA), essa condição adquire maior relevância devido às particularidades comportamentais e sensoriais que podem interferir na adesão ao tratamento odontológico. O objetivo deste trabalho foi relatar um caso clínico de criança com diagnóstico de TEA submetida à frenectomia lingual, seguida de acompanhamento pós-operatório com laserterapia, destacando os benefícios clínicos e funcionais dessa associação terapêutica. O paciente A.M.L.S., gênero masculino, cinco anos de idade, 20 kg, compareceu à Clínica de Pós-Graduação em Odontopediatria da Faculdade do Amazonas – IAES, encaminhado para tratamento do frênulo lingual. A responsável relatou como queixa principal: “Ele tem dificuldade para falar e não consegue movimentar bem a língua, parece presa”. Após exame clínico e diagnóstico de anquiloglossia grau II (Kotlow), optou-se pela realização de frenectomia lingual com tesoura Metzenbaum, sob anestesia local, e posterior aplicação de laserterapia de baixa potência com laser vermelho (660 nm) e infravermelho (808 nm), 2 J por ponto, visando controle da dor e estímulo à cicatrização. Conclui-se que a frenectomia lingual, associada à laserterapia, constitui uma abordagem segura e eficaz em pacientes pediátricos com TEA, promovendo cicatrização adequada, melhora funcional e maior aceitação do tratamento. A adaptação ambiental e a condução humanizada mostraram-se determinantes para o sucesso clínico e o conforto do paciente..

Palavras-chave: Frenectomia lingual, Laserterapia, Autismo, Odontopediatria, Reabilitação oral.



Lingual frenectomy associated with photobiomodulation in an autistic patient: case report

ABSTRACT

Ankyloglossia, also called "tongue tie", is a congenital disorder characterized by the anomalous insertion of the lingual frenulum, which limits the mobility of the tongue and can compromise oral functions such as sucking, swallowing, chewing and speaking. In children with Autism Spectrum Disorder (ASD), this condition acquires greater relevance due to behavioral and sensory particularities that can interfere with adherence to dental treatment. The objective of this study was to report a clinical case of a child diagnosed with ASD who underwent lingual frenectomy, followed by postoperative follow-up with laser therapy, highlighting the clinical and functional benefits of this therapeutic association. The patient A.M.L.S., male, five years old, weighing 20 kg, came to the Graduate Clinic in Pediatric Dentistry of the Faculty of Amazonas – IAES, and was referred for treatment of the lingual frenulum. The person in charge reported as her main complaint: "He has difficulty speaking and cannot move his tongue well, he seems stuck". After clinical examination and diagnosis of grade II ankyloglossia (Kotlow), it was decided to perform lingual frenectomy with Metzenbaum scissors, under local anesthesia, and subsequent application of low-level laser therapy with red (660 nm) and infrared (808 nm) laser, 2 J per point, in order to control pain and stimulate healing. It is concluded that lingual frenectomy, associated with laser therapy, is a safe and effective approach in pediatric patients with ASD, promoting adequate healing, functional improvement and greater acceptance of the treatment. Environmental adaptation and humanized management proved to be determinant for clinical success and patient comfort.

Keywords: Lingual frenectomy, Laser therapy, Autism, Pediatric dentistry, Oral rehabilitation

Instituição afiliada – Faculdade do Amazonas (IAES)

This work is licensed under a [Creative Commons Attribution 4.0 International License](https://creativecommons.org/licenses/by/4.0/).





INTRODUÇÃO

A anquiloglossia, também conhecida como “língua presa”, é uma anomalia congênita caracterizada pela inserção curta, espessa ou rígida do frênulo lingual, que restringe a mobilidade da língua e pode impactar diretamente funções essenciais, como sucção, deglutição, mastigação e fala (Patel *et al.*, 2025; Walsh *et al.*, 2017).

A prevalência varia entre 4% e 10% das crianças, tornando-se uma condição relativamente comum na prática clínica de Odontopediatria e Fonoaudiologia. As consequências da anquiloglossia não se restringem apenas à cavidade oral, também podem comprometer o desenvolvimento craniofacial e as interações sociais, visto que a fala é um dos principais meios de comunicação infantil (Patel *et al.*, 2025; Walsh *et al.*, 2017).

A frenectomia lingual, tradicionalmente realizada com bisturi ou tesoura, pode também ser executada com laser de diodo ou Er:YAG (Érbio:Yttrium-Aluminum-Garnet), tecnologias que permitem cortes precisos e menor trauma tecidual. O laser de diodo (810–980 nm) atua em tecidos moles, oferecendo hemostasia eficiente e pós-operatório mais confortável, enquanto o Er:YAG (2.940 nm) possui afinidade pela água e hidroxiapatita, garantindo remoção controlada e menor aquecimento local. Em ambos os casos, a técnica a laser proporciona menor sangramento, cicatrização acelerada e melhor aceitação por pacientes pediátricos (Gemini *et al.*, 2025; Komori *et al.*, 2017).

Na técnica convencional, a frenectomia lingual é realizada mediante anestesia infiltrativa local, seguida da tracionamento da língua com pinça hemostática e incisão linear ou em “V” invertido na base do frênulo, utilizando bisturi lâmina nº 15C ou tesoura cirúrgica. Após a liberação adequada das fibras fibrosas, procede-se à remoção do tecido remanescente e à sutura com fio absorvível fino, visando coaptação dos bordos e cicatrização funcional. Apesar de ser um método amplamente empregado, pode apresentar sangramento moderado e maior desconforto pós-operatório quando comparado às técnicas a laser, exigindo maior controle hemostático e tempo clínico (Alves; Silva; Moura, 2022) .

O tratamento cirúrgico indicado para casos de anquiloglossia moderada a grave é a frenectomia lingual, cujo objetivo é restabelecer a amplitude funcional da língua e



normalizar suas funções orais. A classificação proposta por Kotlow (1999) utiliza o comprimento da “língua livre” (distância entre o ponto de inserção do frênulo lingual e a ponta da língua) como parâmetro anatômico para determinar o grau de limitação. De acordo com esse sistema, considera-se normal o comprimento superior a 16 mm, enquanto os graus de anquiloglossia são categorizados em: Classe I (leve) – 12 a 16 mm; Classe II (moderada) – 8 a 11 mm; Classe III (grave) – 3 a 7 mm; e Classe IV (completa) – inferior a 3 mm. É utilizada na prática clínica por permitir uma avaliação objetiva da restrição lingual e auxiliar na indicação precisa da intervenção cirúrgica (Brzęcka *et al.*, 2019).

No contexto do pós-operatório, a laserterapia de baixa potência (LLLT – *Low Level Laser Therapy*) tem se consolidado como recurso auxiliar fundamental. Essa modalidade terapêutica atua promovendo bioestimulação celular, aumentando a síntese de ATP mitocondrial e modulando processos inflamatórios. Como resultado, observa-se redução de dor, edema, aceleração da cicatrização e melhora na regeneração tecidual. Em Odontopediatria, tais benefícios tornam-se ainda mais relevantes, visto que o controle da dor e o conforto pós-operatório são determinantes para a adesão e para a experiência positiva da criança no atendimento odontológico (Donoso-Martínez *et al.*, 2018; Fioravanti *et al.*, 2021; Onur, 2020; Silva *et al.*, 2024).

Quando se trata de pacientes com Transtorno do Espectro Autista (TEA), o cenário clínico ganha maior complexidade. O TEA é um distúrbio do neurodesenvolvimento caracterizado por déficits na comunicação social, comportamentos repetitivos e hipersensibilidade sensorial. Frequentemente essas características dificultam o manejo odontológico, tornando o controle comportamental um desafio constante. Crianças TEA podem apresentar resistência ao toque, reações exacerbadas à dor e dificuldade em compreender instruções simples, o que compromete a execução de procedimentos clínicos. Dessa forma, o planejamento terapêutico precisa ser individualizado e contar com estratégias que reduzam estímulos nocivos e aumentem o conforto durante e após o tratamento (Jones *et al.*, 2024; Kaur *et al.*, 2025).

Segundo o Manual Diagnóstico e Estatístico de Transtornos Mentais – 5ª edição (DSM-5), o espectro é classificado em três níveis de suporte: nível 1 (apoio leve), nível 2



(apoio substancial) e nível 3 (apoio muito substancial), de acordo com o grau de comprometimento funcional. A classificação orienta o diagnóstico e possibilita o planejamento de abordagens terapêuticas individualizadas. No contexto odontológico, o reconhecimento desses níveis é primordial para definir estratégias de manejo e controle comportamental adequadas ao perfil sensorial e comunicativo de cada paciente (Mozel, 2023).

Nesse contexto, a utilização da laserterapia no pós-operatório da frenectomia em crianças com TEA apresenta-se como alternativa altamente benéfica. Além de reduzir o desconforto físico, diminui a probabilidade de experiências negativas que possam reforçar comportamentos de evitação em consultas futuras. Outro aspecto relevante é que o controle da dor e a rápida recuperação funcional contribuem para melhorar aspectos relacionados à alimentação e à comunicação oral, áreas frequentemente comprometidas tanto pela anquiloglossia quanto pelas dificuldades próprias do TEA. Assim, a integração entre cirurgia e laserterapia não apenas potencializa resultados clínicos, mas também promove maior qualidade de vida para a criança e sua família (Fioravanti *et al.*, 2021; Komori *et al.*, 2017).

O atendimento a pacientes com TEA exige uma atuação conjunta de diferentes profissionais da área da saúde, de modo a oferecer um cuidado integral e individualizado. A participação de uma equipe multidisciplinar, composta por cirurgião-dentista, fonoaudiólogo, psicólogo e terapeuta ocupacional, pode garantir que todos os aspectos envolvidos no desenvolvimento e na reabilitação do paciente sejam devidamente abordados. A integração entre as especialidades amplia os resultados do tratamento odontológico e favorece uma evolução mais completa da comunicação e da qualidade de vida da criança (Papaléo *et al.*, 2024).

O objetivo deste trabalho foi relatar um caso clínico de criança com diagnóstico de TEA submetida à frenectomia lingual, seguida de acompanhamento pós-operatório com laserterapia, destacando os benefícios clínicos e funcionais dessa associação terapêutica.

RELATO DE CASO

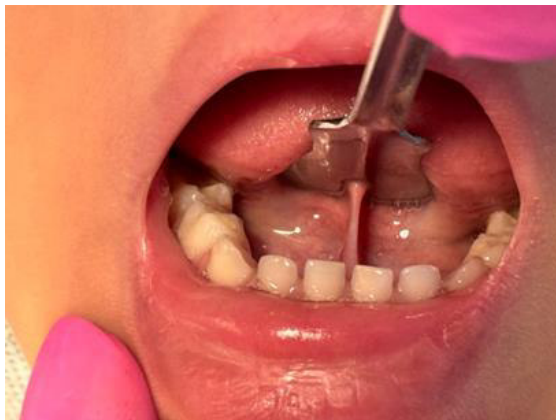O paciente A.M.L.S., do gênero masculino, pardo, 05 anos de idade, 20kg,



portador de Transtorno do Espectro Autista (TEA), compareceu na clínica de Pós-Graduação em Odontopediatria da Faculdade do Amazonas – IAES, com encaminhamento para realização do frênulo lingual, após a avaliação constatou-se a necessidade de realizar a cirurgia. A responsável relatou como queixa principal: “Ele tem dificuldade para falar e não consegue movimentar bem a língua, parece presa” O planejamento terapêutico seguiu os princípios da Odontologia Humanizada, considerando as particularidades comportamentais e sensoriais inerentes ao TEA.

Na anamnese minuciosa, a genitora relatou dificuldades alimentares, seletividade alimentar marcada, resistência à higiene oral domiciliar e atraso significativo na aquisição da fala. A documentação médica anexada ao prontuário confirmou o diagnóstico de TEA, emitido por equipe multiprofissional. Ao exame funcional, observou-se restrição da protrusão e elevação lingual, compatível com anquiloglossia grau II, segundo a classificação de Kotlow, com prejuízo funcional evidente (Figura 1).

Figura 1 – Aspecto clínico intrabucal inicial com limitação da protrusão e elevação da língua



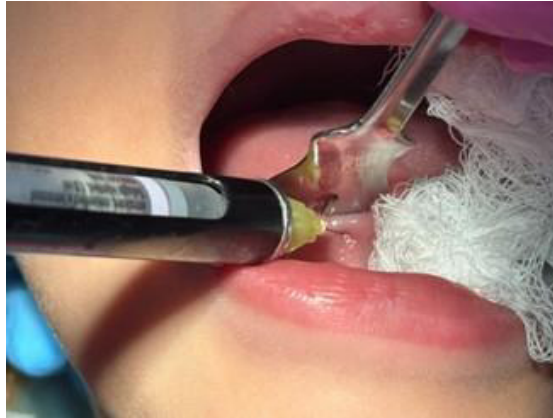Fonte: Autoria própria.

Diante do quadro, optou-se pela realização da frenectomia lingual, associada a protocolo de analgesia e cicatrização assistida por laserterapia de baixa potência. O atendimento foi previamente adaptado para reduzir estímulos sensoriais, incluindo iluminação indireta, ausência de ruídos agudos, controle da temperatura ambiente e presença contínua da mãe como suporte emocional. A responsável legal assinou previamente o Termo de Consentimento Livre e Esclarecido (TCLE) e a Autorização para Uso de Imagem (Apêndices A e B), atendendo às exigências éticas e institucionais.



O protocolo anestésico seguiu rigorosamente os parâmetros de segurança pediátrica. Após aplicação tópica de benzocaína 20% (Benzotop[®]) na região sublingual, procedeu-se à infiltração local com lidocaína 2% associada à epinefrina 1:100.000 (DFL[®]). O paciente, com peso corporal de 20 kg, teve sua dose máxima calculada segundo a recomendação de 4,4 mg/kg, totalizando 88 mg de lidocaína. Considerando que cada tubete de 1,8 mL de lidocaína 2% contém 36 mg do anestésico (2% = 20 mg/mL × 1,8 mL), o valor máximo permitido corresponderia a aproximadamente 2,4 tubetes. Durante o procedimento, foi administrado apenas 1 tubete (1,8 mL), correspondente a 36 mg de lidocaína com 18 µg de epinefrina.

Figura 2 – Anestesia local com a técnica infiltrativa

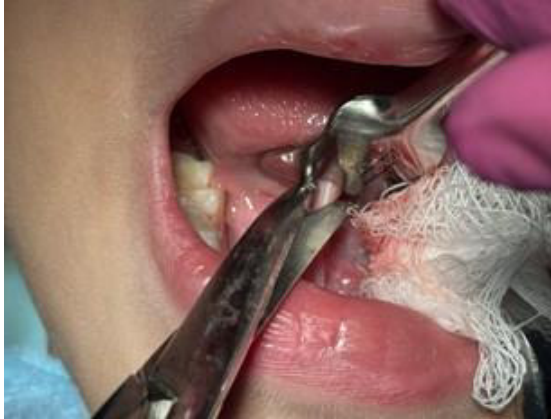

Fonte: A autoria própria.

A técnica cirúrgica consistiu na liberação do frênulo lingual por meio de incisão com tesoura Metzenbaum (ABC[®]) e tentacânula 15 cm (Rhosse[®]) (Figura 3). O sangramento transoperatório, foi controlado com compressão local e auxílio de gaze estéril. Para estabilizar os tecidos e favorecer a cicatrização funcional, foi realizada sutura com fio absorvível 4-0 catgut (Shalon[®]), utilizando-se três pontos simples para coaptação da ferida cirúrgica.

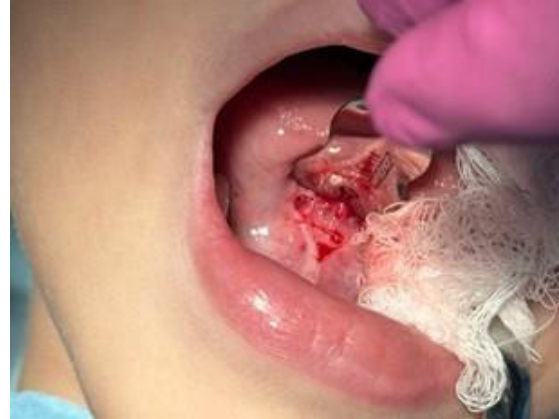

Figura 3 - Incisão com tesoura Metzenbaum



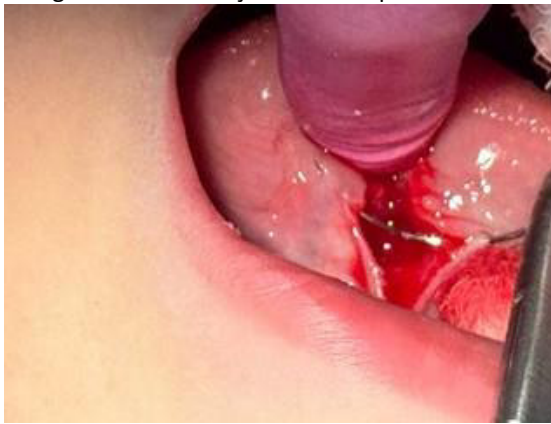Fonte: Autoria própria.

Figura 4 – Visualização da incisão



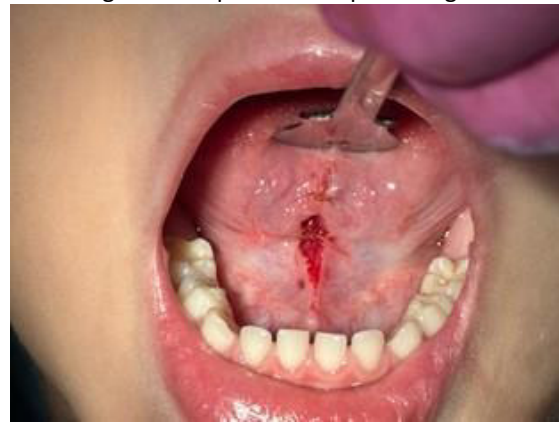Fonte: Autoria própria.

Figura 5 - Visualização da área após divulsão



Fonte: Autoria própria.

Figura 6 - Aspecto final após cirurgia

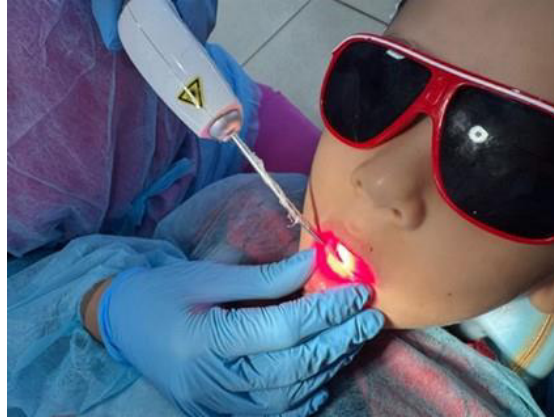

Fonte: Autoria própria.

Imediatamente após o procedimento cirúrgico, iniciou-se a fotobiomodulação com laserterapia de baixa potência, utilizada como recurso auxiliar no controle da dor, da inflamação e na estimulação da reparação tecidual. O protocolo foi executado com equipamento da marca DMC® (Laser Duo, DMC Equipamentos Ltda., São Carlos – SP, Brasil), conjugando os comprimentos de onda vermelho ($\lambda = 660 \text{ nm}$) e infravermelho ($\lambda = 808 \text{ nm}$) em modo contínuo. A dosimetria aplicada foi de 2 Joules por ponto, com potência de 100 mW, correspondendo a 20 segundos de irradiação por ponto, aplicados pontualmente ao redor de toda a região operada. O protocolo foi realizado apenas uma vez por ponto, contemplando de 5 a 6 pontos distribuídos (Figura 7).



Figura 7 – Laserterapia de baixa potência

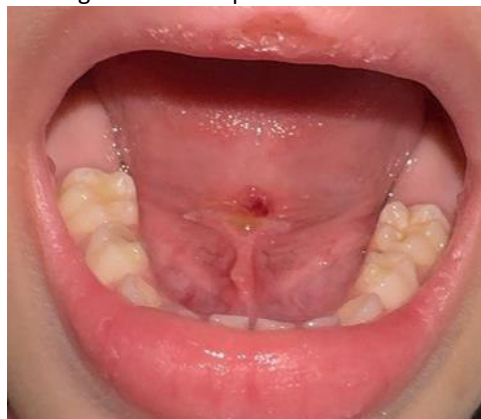

Fonte: Autoria própria.

O protocolo pós-operatório incluiu quatro sessões adicionais de laserterapia, realizadas em intervalos de 48 horas, totalizando cinco aplicações. Todas as sessões ocorreram em ambiente controlado e adaptado às necessidades do paciente, com a presença constante da mãe, o que contribuiu para reduzir a ansiedade, facilitar a adesão ao tratamento.

No controle de sete dias, observou-se cicatrização satisfatória, e restabelecimento funcional significativo da mobilidade lingual. A responsável relatou melhora na aceitação alimentar, maior tolerância à escovação dentária e progressos na comunicação oral da criança (Figura 8).

Figura 8 – Pós-operatório de 7 dias



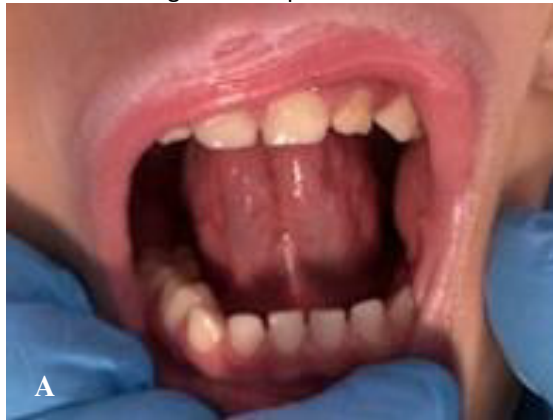Fonte: Autoria própria.

Após o procedimento cirúrgico, o paciente foi encaminhado para acompanhamento com profissional de Fonoaudiologia. O acompanhamento teve como



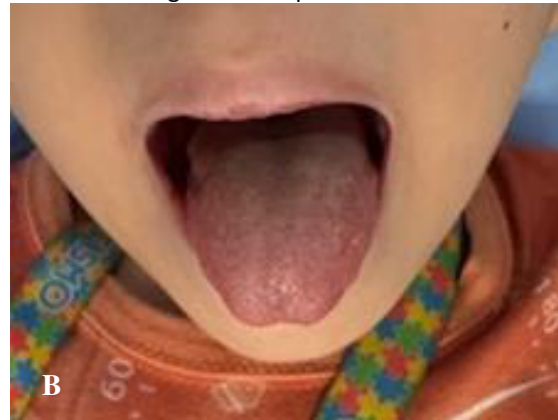
objetivo promover a adequação dos movimentos da língua, aprimorar a articulação da fala e estimular o fortalecimento muscular orofacial, favorecendo a evolução funcional obtida com a liberação do frênulo. A intervenção fonoaudiológica contribuiu significativamente para o progresso da comunicação oral e para a coordenação dos movimentos lingual e labial, aspectos essenciais para o desenvolvimento global da criança (Figuras 9 e 10).

Figura 9 – Aspecto final



Fonte: Autoria própria.

Figura 10 - Aspecto final



Fonte: Autoria própria.

DISCUSSÃO

No estudo de Brzęcka et al. (2019), a classificação da anquiloglossia em graus funcionais mostraram-se essencial para direcionar a conduta clínica, sendo que os graus II e III frequentemente demandam intervenção cirúrgica. De acordo com Messner et al. (2020), a frenectomia lingual é indicada quando há impacto significativo na fala, alimentação ou higiene oral, características presentes no paciente relatado. No caso apresentado, a escolha pela frenectomia foi justificada pela limitação funcional observada e pelos prejuízos relatados pela responsável, corroborando a indicação descrita na literatura.

Segundo Baxter et al. (2020), a frenectomia com instrumentos manuais, como tesoura cirúrgica, ainda é considerada uma técnica eficaz, sobretudo em Odontopediatria, por proporcionar maior controle do campo operatório e da extensão da incisão. Para Han et al. (2012), o uso de tecnologias a laser apresenta vantagens adicionais, como menor sangramento e menor necessidade de sutura. O que não



corroborar no caso, pois a opção pela tesoura cirúrgica permitiu boa visualização anatômica e resultado satisfatório, reforçando que técnicas convencionais, quando bem executadas, continuam sendo válidas e seguras.

No estudo de Parker (2019), uma revisão sistemática demonstrou que a frenectomia a laser oferece menor tempo cirúrgico e maior conforto pós-operatório em comparação às técnicas convencionais. Contudo, Nunes et al. (2021) e Melo et al. (2022) ressaltaram que a decisão pela técnica deve considerar fatores como a idade da criança, o grau de anquiloglossia e a colaboração do paciente. No presente caso, optou-se pela realização da frenectomia com tesoura cirúrgica, uma vez que o paciente já se encontrava condicionado e adaptado ao manejo clínico convencional.

De acordo com Ringel et al. (2011) a laserterapia de baixa potência apresenta efeitos analgésicos e anti-inflamatórios ao estimular processos bioquímicos celulares e acelerar a reparação tecidual. Outro autor, Sourvanos et al. (2023), enfatizaram que a fotobiomodulação melhora a vascularização local e a deposição de colágeno, otimizando a cicatrização em cirurgias orais. No caso relatado, a aplicação combinada de laser vermelho e infravermelho resultou em recuperação pós-operatória acelerada, com ausência de dor, edema ou sinais inflamatórios, confirmando, na prática clínica, os benefícios descritos na literatura.

Para Boyle et al. (2013), a fotobiomodulação em feridas orais promove não apenas reparo tecidual mais ágil, mas também maior conforto para pacientes pediátricos, fator crucial em Odontopediatria. Já Ringel et al. (2011) destacaram que a associação de diferentes comprimentos de onda potencializa os efeitos clínicos, reduzindo dor e edema de forma significativa. No presente caso, a utilização combinada de laser vermelho (660 nm) e infravermelho (808 nm) mostrou-se condizente com tais evidências, pois resultou em evolução clínica favorável e bem tolerada pelo paciente com TEA.

Segundo Mendonça (2024), o manejo odontológico de crianças com autismo exige adaptação ambiental e uso de estratégias para reduzir a ansiedade, o que aumenta a adesão ao tratamento. Kaur et al. (2025), reforçaram que a presença de familiares e o controle sensorial do ambiente são determinantes para o sucesso clínico. O relato apresentado associa esses princípios, pois o ambiente adaptado e a presença contínua



da mãe contribuíram para a colaboração do paciente, favorecendo a realização segura da frenectomia e das sessões de laserterapia.

Yang, Lee e Park. (2018), destacaram que a anquiloglossia pode comprometer não apenas funções orais imediatas, mas também aspectos psicossociais, como dificuldades na comunicação verbal e na interação social. De acordo com Boan et al. (2014), recém-nascidos e crianças com língua presa apresentam maior prevalência de dificuldades alimentares, situação diretamente relatada no caso descrito. Assim, a intervenção cirúrgica associada à laserterapia contribuiu não apenas para melhora funcional, mas também para avanços no comportamento alimentar e no padrão de comunicação oral.

Ramos et al. (2020), enfatizaram que complicações como dor persistente, edema e risco de infecção ainda podem ocorrer após frenectomias convencionais, mesmo quando realizadas em ambiente controlado. Já Suter e Bornstein (2009) reforçaram que a estabilidade dos tecidos e a correta indicação da sutura são determinantes para a cicatrização funcional. O caso relatado demonstrou evolução favorável, sem complicações, reforçando a eficácia da técnica tradicional associada a laserterapia de baixa potência como recurso preventivo contra inflamação e dor.

CONSIDERAÇÕES FINAIS

A frenectomia lingual realizada com tesoura cirúrgica, associada à laserterapia de baixa potência no pós-operatório, mostrou-se eficaz e segura no manejo de criança com TEA, proporcionando adequada cicatrização, melhora funcional da mobilidade lingual e benefícios clínicos que refletiram positivamente na alimentação, higiene oral e comunicação.

REFERÊNCIAS

ALVES, J. dos S.; SILVA, H. L. de A.; MOURA, R. da C. Técnicas cirúrgicas utilizadas na frenectomia labial e lingual: uma revisão de literatura. **Revista Ibero-Americana de Humanidades, Ciências e Educação**, [s. l.], v. 8, n. 12, p. 328–338, 2022.



- BAXTER, R. *et al.* Functional Improvements of Speech, Feeding, and Sleep After Lingual Frenectomy Tongue-Tie Release: A Prospective Cohort Study. **Clinical Pediatrics**, [s. l.], v. 59, n. 9–10, p. 885–892, 2020.
- BOAN, A. D. *et al.* The impact of ICD-9 revascularization procedure codes on estimates of racial disparities in ischemic stroke. **Journal of stroke and cerebrovascular diseases : the official journal of National Stroke Association**, United States, v. 23, n. 10, p. 2681–2686, 2014.
- BOYLE, A. *et al.* Primary cesarean delivery in the United States. **Obstetrics and gynecology**, United States, v. 122, n. 1, p. 33–40, 2013.
- BRZEŃKA, D. *et al.* Diagnosis, classification and management of ankyloglossia including its influence on breastfeeding. **Developmental period medicine**, Poland, v. 23, n. 1, p. 79–87, 2019.
- DONOSO-MARTÍNEZ, F. A. *et al.* Aplicación del Láser de Baja Potencia (LLLT) en Pacientes Pediátricos: Revisión de Literatura a Propósito de una Serie de Casos. **International journal of odontostomatology**, [s. l.], v. 12, n. 3, p. 269–273, 2018.
- FIORAVANTI, M. *et al.* The Efficacy of Lingual Laser Frenectomy in Pediatric OSAS: A Randomized Double-Blinded and Controlled Clinical Study. **International journal of environmental research and public health**, Switzerland, v. 18, n. 11, 2021.
- GEMINI, J. *et al.* Evaluation of parental perceptions of lingual and labial frenectomy on their child: a comparison of CO2 laser and conventional scalpel. **MRE Press**, [s. l.], v. 49, n. 5, 2025.
- HAN, D.; ZHANG, J.; TANG, G. MicroRNAfold: pre-microRNA secondary structure prediction based on modified NCM model with thermodynamics-based scoring strategy. **International journal of data mining and bioinformatics**, Switzerland, v. 6, n. 3, p. 272–291, 2012.
- JONES, J. *et al.* Barriers to Oral Health Care for Autistic Individuals-A Scoping Review. **Healthcare (Basel, Switzerland)**, Switzerland, v. 12, n. 1, 2024.
- KAUR, K. *et al.* Bibliometric analysis of trends in dental management of the children with Autism Spectrum Disorder (ASD). **Discover mental health**, Switzerland, v. 5, n. 1, p. 2, 2025.
- KOMORI, S. *et al.* Clinical Study of Laser Treatment for Frenectomy of Pediatric Patients. **International Journal of Clinical Pediatric Dentistry**, [s. l.], v. 10, n. 3, p. 272, 2017.
- MELO, A. J. B. de *et al.* Lasers de alta potência na frenectomia, seus benefícios e limitações: revisão integrativa. **Research, Society and Development**, [s. l.], v. 11, n. 12, p. e506111234806, 2022.
- MENDONÇA, M. do S. dos S. B. Formas de Tratamento Otimizado e Humanizado em Crianças com Transtorno do Espectro Autista e o Desafio no atendimento Odontológico. **Brazilian Journal of Biological Sciences**, [s. l.], v. 11, n. 25, p. e58, 2024.



MESSNER, A. H. *et al.* Clinical consensus statement: ankyloglossia in children. **Otolaryngology--head and neck surgery : official journal of American Academy of Otolaryngology-Head and Neck Surgery**, [s. l.], v. 162, n. 5, p. 597–611, 2020.

MOZEL, A. Autismo. **RECIMA21 - Revista Científica Multidisciplinar**, [s. l.], v. 4, n. 1, p. e412630, 2023.

NUNES, J. E. P. *et al.* Lasers aplicados à frenectomia em pacientes pediátricos com anquiloglossia. **Research, Society and Development**, [s. l.], v. 10, n. 2, p. e19210210434, 2021.

ONUR, S. G. Evaluation of Pain Perception and Wound Healing After Laser-Assisted Frenectomy in Pediatric Patients: A Retrospective Comparative Study. **Photobiomodulation, Photomedicine, and Laser Surgery**, [s. l.], v. 39, n. 3, p. 204–210, 2020. Disponível em: <https://doi.org/10.1089/photob.2020.4886>.

PAPALÉO, G. de A. *et al.* Necessidade do cuidado multidisciplinar para pacientes pediátricos dentro do espectro autista. **Cuadernos de Educación y Desarrollo - QUALIS A4**, [s. l.], v. 16, n. 2, 2024.

PARKER, S. Are lasers justified in everyday clinical dental practice?. **Acta Stomatologica Marisiensis Journal**, [s. l.], v. 2, n. 1, p. 157–160, 2019.

PATEL, A. *et al.* The Impact of Frenotomy on Gastroesophageal Reflux in Pediatric Ankyloglossia: A Systematic Review. **The Annals of otology, rhinology, and laryngology**, United States, v. 134, n. 3, p. 171–178, 2025.

RINGEL, J. S. *et al.* Enhancing Public Health Emergency Preparedness for Special Needs Populations: A Toolkit for State and Local Planning and Response. **Rand health quarterly**, United States, v. 1, n. 3, p. 19, 2011.

SILVA, L. *et al.* Use of laser in Pediatric Dentistry frenectomy surgery: A scoping review. **Research, Society and Development**, [s. l.], v. 13, p. e1313445452, 2024.

SOURVANOS, D. *et al.* Photobiomodulation in dental extraction therapy: Postsurgical pain reduction and wound healing. **Journal of the American Dental Association (1939)**, England, v. 154, n. 7, p. 567–579, 2023.

WALSH, J. *et al.* Ankyloglossia and lingual frenotomy: national trends in diagnosis and management in the united states, 1997-2012. **Otolaryngology--head and neck surgery : official journal of American Academy of Otolaryngology-Head and Neck Surgery**, [s. l.], v. 156, n. 4, p. 735, 2017.

YANG, E. B.; LEE, M. A.; PARK, Y. S. Effects of test item disclosure on medical licensing examination. **Advances in health sciences education : theory and practice**, Netherlands, v. 23,



n. 2, p. 265–274, 2018